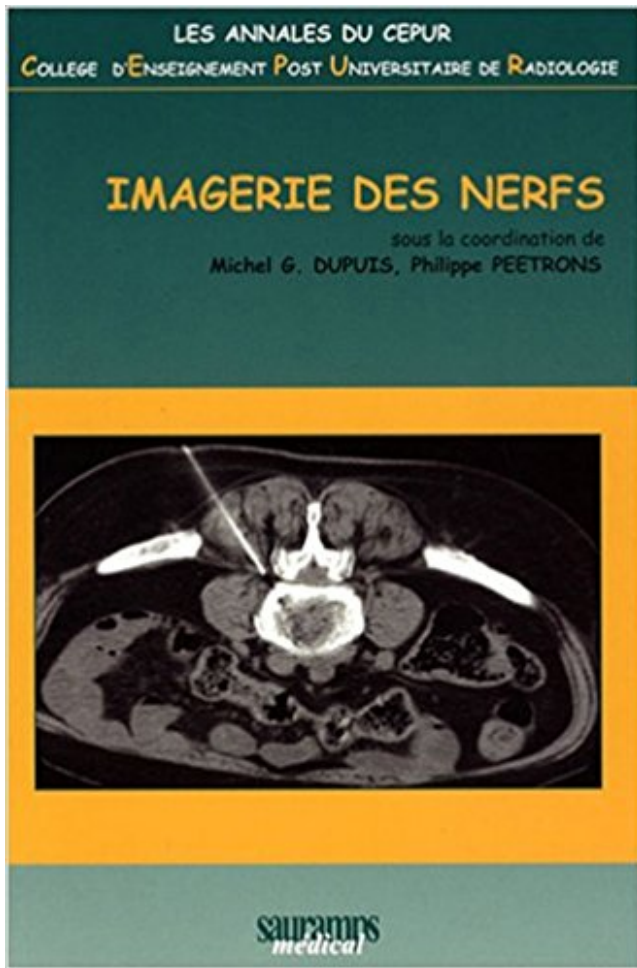


## Imagerie des nerfs PDF - Télécharger, Lire



TÉLÉCHARGER

LIRE

ENGLISH VERSION

DOWNLOAD

READ

### Description

L'expression clinique des pathologies des nerfs reste complexe et nul n'ignore qu'en cas de difficulté, l'imagerie est de plus en plus sollicitée. Le diagnostic des interactions entre le nerf et son environnement est exigeant. Il a sans aucun doute bénéficié des progrès techniques de l'échographie et de l'IRM mais c'est l'imagerie thérapeutique qui a véritablement marqué les moments les plus actuels de cet espace anatomique. Le lecteur trouvera dans cet ouvrage un résumé de ce que quelques experts de l'imagerie ont apporté aux 18èmes Journées d'Imagerie Clinique de Vittel. Ce n'est qu'un aperçu qui incitera, et à lire et à pratiquer plus, dans le monde non ordinaire des NERFS.



Salle 23 10 h 30-12 h 00 11 h 10 Duree : 20 minutes Imagerie des nerfs peripheriques Seance organisee par la SIMS Responsables : Stephano Bianchi, Alain.

Imagerie médicale. Des examens complémentaires peuvent être réalisés pour identifier les causes de compression du nerf pudendal : radiographie,.

7 déc. 2011 . Enfin, lorsque l' on a une sciatique, est ce que le nerf se décoince d' un coup ou si la douleur diminue cela peut signifier qu' il se décoince petit.

des lésions nerveuses. Mots-clés : nerfs des membres inférieurs, échographie, . La diffusion des moyens d'imagerie ultrasonographique dans les cabinets de.

L'infiltration des poignets permet d'atténuer l'inflammation autour des tendons tout en élargissant l'espace qui entoure le nerf médian. La disparition des douleurs.

Le présent ouvrage fait le point sur l'imagerie des nerfs rachidiens et du système nerveux autonome, en insistant sur les aspects anatomiques et fonctionnels,.

Cerveau, Spine, Nerfs IRM – MRA – Contraste gadolinium. Imagerie par résonance magnétique Technology (IRM). la technologie d'IRM a parcouru un long.

Corrélations avec l'Imagerie . 8 nerfs cervicaux ( les 7 premiers portent le numéro de la . 1 nerf coccygien, qui portent tous le numéro de la vertèbre sus-.

Utiliser Cellvizio Lab pour réaliser des études longitudinales sur le nerf . Imagerie in vivo d'axones et de synapses neuromusculaires dégénérants.

Le but de neurographie est en imagerie in vivo des nerfs, comme suggéré par cet artiste's rendu. dommages aux nerfs Unintentional demeure un problème.

Imagerie anatomique des nerfs crâniens: Methode d'investigation pour l'imagerie par resonance magnetique (IRM) et la tomodensitometrie (CT) (French.

Sur nancy, le cabinet rx125 est spécialisé dans l'imagerie ostéoarticulaire. . muscles, tendons, ligaments,, nerfs qui se situent à moins de 5 cm sous la peau.

Le nerf normal, de l'anatomie à l'imagerie. > Électrophysiologie et clinique des neuropathies périphériques. > Neuropathies inflammatoires, tumorales.

L'imagerie par résonance magnétique permet d'orienter le diagnostic mais c'est . un cas rare de schwannome étagé développé aux dépens du nerf médian.

La force de pression que la hernie discale exerce sur les nerfs ou la moelle . résonance magnétique (IRM) sont les examens d'imagerie qui permettent de voir.

L'expression clinique des pathologies des nerfs reste complexe et nul n'ignore qu'en cas de difficulté, l'imagerie est de plus en plus sollicitée. Le diagnostic des.

L'expression clinique des pathologies des nerfs reste complexe et nul n'ignore qu'en cas de difficulté, l'imagerie est de plus en plus solli citée. Le diagnostic des.

Imagerie des nerfs, Robert Dupuis, Sauramps Eds. Des milliers de livres avec la livraison chez vous en 1 jour ou en magasin avec -5% de réduction .

nerfs plantaires » avant que thomas morton ne la publie en 1845 . Nerfs digitaux plantaires issus du nerf tibial post . Imagerie intérêt si : doute diffusion à.

Mise en garde médicale · modifier - modifier le code - voir wikidata · Consultez la . Elle est constituée par une atteinte du nerf trijumeau, cause fréquente de céphalées . Cependant l'imagerie médicale (IRM en particulier), ont pu révéler des.

Coude | Nerfs. Compression du . Compression du Nerf Radial infiltrée à l'Arcade de Fröhse . Compression de la Branche Sensitive du Nerf Radial au Coude.

tique : quel que soit le nerf touché, une . des nerfs crâniens, III et VI surtout, mais aussi IV, V, VII et VIII vestibulaire, . mum imagerie et étude complète du LCR.

neurofibromes, tumeurs malignes des enveloppes des nerfs périphériques (MPNST .. L'imagerie en résonance magnétique, plus informative, est l'examen de.

Découvrez Imagerie des nerfs le livre de M. G. Dupuis sur decitre.fr - 3ème libraire sur Internet avec 1 million de livres disponibles en livraison rapide à domicile.

Son but est de rechercher ce qui pourrait comprimer un ou plusieurs nerfs et expliquer . Le scanner et l'imagerie par résonance magnétique (IRM) permettent.

La pathologie inflammatoire peut se manifester par une atteinte des nerfs crâniens. L'IRM est la technique de référence pour le diagnostic de la plupart des.

27 oct. 2015 . Anatomie des nerfs crâniens en IRM. . Master 2 de Traitement des Images Médicales, DU Imagerie de la femme, DIU Neuroradiologie.

Découvrez Imagerie des nerfs périphériques ainsi que les autres livres de au meilleur prix sur Cdiscount. Livraison rapide !

Les nerfs crâniens forment 12 paires crâniennes, bien que les deux premières paires ne puissent pas être considérées comme des nerfs périphériques.

Imagerie par résonance magnétique nucléaire (IRM). En IRM, un champ . Electromyogramme (EMG). L'EMG est un examen des nerfs et des muscles.

8 sept. 2017 . Atlas d'anatomie des nerfs crâniens : illustrations, planches . à partir d'images et de reconstruction 3D issus de l'imagerie médicale à l'aide du.

IMAGERIE HAUTE DÉFINITION. Traitement d'images . appareil diagnostique d'imagerie ultrasonore ère étape vers le . squelettique, nerfs, pédiatrie, néonatal.

NERFS RACHIDIENS. Radiologie conventionnelle, scanner et IRM. . MOELLE ET NERFS. RACHIDIENS . POST-TEST n°2. Kiki Donc ? (type d'imagerie).

L'IRM peut cependant être utile lorsqu'elle objective une hypertrophie du plexus brachial ou lombaire (plus souvent affecté) et des nerfs spinaux [4, 113, 291].

31 août 2012 . Parmi les lésions tronculaires, on distingue les lésions des nerfs : . Le nerf axillaire est un tronc nerveux issu des racines C6 et C7. Il émerge.

Nerf trijumeau (V): émergence et trajet en IRM. Le nerf trijumeau naît de la face antérolatérale du pont. Il comporte deux racines: la plus grande contient les.

NERFS DU CONDUIT AUDITIF INTERNE ET DE L'OREILLE INTERNE Généralités L'IRM permet de mettre en évidence les nerfs issus des structures.

Cours thématique : Imagerie des nerfs crâniens et périphériques. Organisé par Alain Bonafé et Jean-Luc Drapé Hormis les nerfs olfactif et optique qui ne sont.

Cet ouvrage fait le point sur l'imagerie des nerfs rachidiens et du système nerveux autonome, en insistant sur les aspects anatomiques et fonctionnels, et en.

Home · Titles list · Les nerfs crâniens; anatomie, fonctions, imagerie et pathologies. UNIGE document Book. previous document unige:73006 next document.

. insertions musculaires Scalp et méninges Cloisons de la dure-mère Artères et nerfs de la dure-mère Sinus de la dure-mère Cerveau Cerveau : imagerie Nerfs.

nerfs. optiques. (Neurof. ibromatose,. type. I,. enfant). a Cas 5 : Gliomes du nerf optique . à des astrocytomes de bas grade nécessitant un suivi en imagerie.

Une imagerie médicale (TDM et IRM) cervicale mettait en évidence une masse . Le schwannome du nerf vague est une tumeur bénigne rare, qui doit être.

Objectifs : illustrer les progrès récents réalisés dans l'imagerie de la pathologie du nerf périphérique. • Plan : – Anatomie et physiologie du nerf périphérique.

17 déc. 2012 . L'imagerie médicale est certainement l'un des domaines qui a le plus . des ligaments et des nerfs périphériques (et ce, en complément du.

La docteure Mélanie Brisson est physiothérapeute et détient un diplôme de spécialisation en radiologie diagnostique ainsi qu'une surspécialisation en imagerie.

Buy Imagerie anatomique des nerfs crâniens: Methode d'investigation pour l'imagerie par resonance magnetique (IRM) et la tomodensitometrie (CT) by Andre.

Le scanner et l'imagerie par résonance magnétique (IRM) permettent également d'explorer les nerfs mais ont l'inconvénient de ne le faire qu'en position.

L'échographie est une technique d'imagerie en coupes non irradiante basée sur les . ou suivre une structure sur l'ensemble de son trajet, comme un nerf.

Imagerie des tumeurs et pseudotumeurs des nerfs périphériques (Document en Français).

Accès au(x) document(s). Accéder au(x) document(s) :.

L'imagerie dans le cadre des nystagmus se situe donc au carrefour de plusieurs .. Le nystagmus est sensoriel en rapport avec l'atteinte hypoplasique du nerf.

Tractographie des nerfs crâniens en Imagerie de Tenseur de Diffusion. Faisabilité, développement et Intérêt pour le management chirurgical des tumeurs de la.

7 juin 2015 . Pour l'imagerie des nerfs cervicaux et optiques, des techniques de Tractographie en IRM sont utilisées. Nous explorons en TDM cervical, des.

C'est une technique d'imagerie médicale qui permet d'avoir des vues 2D ou 3D de l'intérieur du corps sans . Avec l'IRM, si vous avez les nerfs, cela se verra!!

Nous allons évoquer ici les problèmes liés à l'imagerie médicale dans le milieu . particulier, et non développer des idées au sujet de l'imagerie en général.

Le canal optique (flèches vertes) et la portion intra-canaulaire du nerf optique (flèches rouges) .

•IRM et TDM sont les modalités d' imagerie optimales pour l'.

-Ectasies dures des nerfs optiques. Gliomes extra-optiques. -Gliomes du tronc cérébral. -

Gliomes du cervelet. Anomalies de la substance blanche:OBNI.

Après avoir été longtemps négligée et considérée comme psychologique en raison d'absence de lésion anatomique à l'imagerie, la névralgie du nerf pudendal.

27 juin 2017 . Objectifs Etude anatomo-radiologique normale des 12 nerfs crâniens. Matériels et méthodes Ensemble des images obtenues par IRM (GE de 1.

Le centre radiologique Bachaumont est spécialisé dans l'investigation des pathologies du membre supérieur : main , poignet, épaule, plexus, nerfs.

26 avr. 2007 . Autre problème susceptible d'être découvert à ce niveau : la compression d'un nerf due à un épanchement liquidien. Lorsque les douleurs.

La névralgie pudendale est liée à la compression du nerf pudendal (ancien nerf . On demande une imagerie du bassin et du rachis (Scanner et/ou IRM) pour.

L'imagerie du poignet est actuellement incontournable dans la prise en .. Kyste. ○ Nerfs. ○ Os. Doppler ++. Dynamique. Disponible. Geste écho-guidée.

EMG. • Examen essentiel. • Confirme le diagnostic et le site de la compression. • Recherche d'un 2ième site de souffrance. • Importance et ancienneté de l'.

Approches anatomique et par imagerie des nerfs du plexus brachial : application pour le bloc échoguidé lors de chirurgie de l'épaule. Thèse d'exercice.

La réponse repose sur la clinique et l'imagerie par résonance . base du crâne, et les atteintes multiples des nerfs crâniens entrant dans le cadre de pathologies.

formation en imagerie multi-modalités de l'appareil locomoteur. Depuis 2009, il . Causeret A, Dreano T, Ropars M, Guillin R. Lésions iatrogènes des petits nerfs.

26 Sep 2013 - 10 minTable ronde des jeunes neurochirurgiens : La névralgie du trijumeau et sa prise en charge .

Le CIM est un cabinet de radiologie spécialement consacré à l'imagerie . celle des os, des articulations, des muscles, des tendons et également des nerfs.

Mise en évidence en imagerie des 12 nerfs crâniens depuis leur émergence cérébrale, de leurs trajets osseux et de certaines ramifications et trajets extra.

est spécialement conçu pour visualiser les nerfs périphériques. Nous faisons par principe la distinction entre les techniques suivantes: – imagerie nerveuse non.

L'imagerie moderne des voies optiques a fait d'importants progrès, .. des vaisseaux, des nerfs ainsi que le complexe du nerf optique et de sa gaine.

Imagerie du plexus lombosacré .

rejoignent entre elles pour former les différents nerfs. + . Branches collatérales: (nerf iliohypogastrique) (L1).

Imagerie anatomique des nerfs crâniens: Méthode d'investigation pour l'imagerie par résonance magnétique (IRM) et la tomodensitométrie (CT) (French).

Étude détaillée du nerf qui se divise en trois nerfs impliqués dans la . Ces examens permettent d'analyser les vaisseaux sanguins par imagerie médicale.

L'exploration par l'imagerie constitue une étape importante dans la prise en .. la veine jugulaire interne ainsi que les nerfs crâniens IX, X, XI et XII. En dedans.

IRM: réalisée en l'absence de fracture. Peut retrouver des anomalies du nerf optique : œdème, "fracture" (mauvais pronostic, pas d'intervention). zone linéaire.

L'ensemble des nerfs crâniens est ensuite étudié avec, en complément pour chaque . technique d'imagerie en plein essor qui offre la possibilité d'examiner les.

17 mars 2016 . Écho-anatomie des nerfs du membre inférieur : état de l'art en 2015. Médecine ... aux nerfs et aux autres modalités d'imagerie. Les 2<sup>e</sup> et 3<sup>e</sup>.

MA : anatomie et imagerie. Coupe axiale IRM . noyaux des nerfs crâniens. □ noyaux .. Racine motrice accompagne le nerf mandibulaire (V3). □. Névralgie du.

L'imagerie par résonance magnétique et l'échographie montrent directement les . des nerfs périphériques avant de présenter les signes échographiques des.

La névralgie du nerf pudendal (honteux interne) est très évocatrice et aussi fréquente ..

L'imagerie est habituellement normale, les conflits sur le trajet du nerf.

Bases structurales et histologiques du nerf périphérique . Neuropathies périphériques : pourquoi y a-t-il des discordances ? clinique, imagerie et ENMG.

21 juin 2016 . Imagerie de perfusion et de vasoréactivité cérébrale aux gaz circulants . Pour l'imagerie des nerfs cervicaux et optiques, des techniques de.

29 août 2002 . Nerfs Crâniens - Anatomie Clinique Imagerie Occasion ou Neuf par Dominique Doyon;Kathlyn Marsot-Dupuch;Jean-Paul Francke.

Causes de paralysies des nerfs crâniens chez les enfants. N e r f crânie n atteint .. accompagnée d'autres signes neurologiques l'imagerie s'impose. □ IRM de.

La connaissance de l'anatomie des nerfs crâniens est nécessaire pour réaliser . Avec l'avancée de la technologie en matière d'imagerie médicale, on.

16 juin 2015 . Mais le scanner orbitaire diffère des autres examens d'imagerie par ses . L'IRM est principalement indiquée en cas de lésions du nerf optique.

28 sept. 2008 . Ces petits nerfs jouent le rôle de câbles et constituent le lien essentiel entre l'oeil et .. examen de neuro-imagerie doit être effectué dans tous.

19 mai 2017 . Démystifier le sinus caverneux : Les éléments nerveux - Anatomie & Imagerie Les nerfs oculomoteurs le V1 (+/- le V2) l'(ortho)sympathique Le.

10 janv. 2017 . Une hernie discale cervicale peut alors coincer un nerf à ce niveau et entraîner une douleur dans le bras, la névralgie cervico-brachiale,.

Le nerf d'Arnold vient la racine C2 qui émerge de la moelle cervicale traverse le ligament atlanto axoïdien , chemine . Source et imagerie : Dr Mascarel [Lire].

bilité des sondes d'imagerie et la portabilité des échographes ont stimulé les .. conditions,

l'imagerie ultrasonore des nerfs et des structures environnantes est.

Courrier : Imagerie médicale, 104 boulevard Raymond-Poincaré 92380 GARCHES Téléphone : 01 47 10 70 42 ou 01 47 10 70 52. LISTE DES PRACTICIENS.

Au fil des années, l'imagerie est devenue un outil complémentaire à la clinique et aux explorations neurophysiologiques de la pathologie des nerfs.

Échographie des Nerfs. Périphériques: Aspects. Pratiques. Viviane Créteur, Redouane Kadi. Imagerie Médicale. Bruxelles Belgique. Résumé 12616.

L'imagerie de l'oreille et des régions adjacentes est, plus qu'ailleurs, en évolution constante dans un espace anatomique de mieux en mieux exploré.

ASPECT NORMAL DES NERFS EN IMAGERIE. TECHNIQUE D'EXAMEN. - L'

Echographie. A l'état normal, le nerf est constitué de fascicules hypoéchogènes à.

5 juin 2016 . Diagnologic est une base de données d'imagerie médicale .. Imagerie du nerf périphérique : de la morphologie à la fonction 08/06/2014.

Noté 0.0/5: Achetez Imagerie des nerfs de M. G. Dupuis, Philippe Peetrans, T Batch, G Bauherz, Collectif: ISBN: 9782840235750 sur amazon.fr, des millions de.

